Endoscopia traqueobronquial

JC Pignat
M Poupart
A Cosmidis

Resumen. – Después de la primera traqueoscopia realizada en 1895 por Kirstein y de la primera broncoscopia practicada en 1897 por Killian, los especialistas en otorrinolaringología [19] han efectuado la exploración traqueobronquial con un tubo rígido asistidos desde 1957 por la anestesia general para las broncoscopias de Sittorie.
La aparición de la fibra óptica en 1950 permitió a Horie y más tarde a Ikeda la exploración traqueobronquial con un fibroscopio flexible en 1968. Esta técnica se empezó a utilizar con mucha más frecuencia, al tiempo que casi se abandonaba el tubo rígido, salvo para la extracción de cuerpos extraños, su indicación principal. Sin embargo, el fibroscopio también adolece de limitaciones, tanto más cuanto que la luz fría y la utilización de sistemas ópticos han mejorado la calidad de la traqueobroncoscopia con tubo rígido. El estudio de los carcinomas de la vía respiratoria y digestiva alta mediante panendoscopia y el tratamiento de distintas lesiones traqueobronquiales estenóticas, de origen tumoral o no, han reavivado la utilidad de la broncoscopia rígida. Desde 1978 ambas técnicas, es decir, la fibrobroncoscopia y la broncoscopia rígida, se utilizan de manera complementaria y selectiva, tanto con fines diagnósticos como terapéuticos, y tanto para adultos como para niños.

© 2002, Editions Scientifiques et Médicales Elsevier SAS, París. Todos los derechos reservados.

Palabras clave: tumor traqueal cervical, tratamiento endoscópico, tratamiento quirúrgico.

Reseña anatómica

TRÁQUEA

Con forma de tubo cilíndrico aplanado en su cara posterior, la tráquea de un adulto tiene 12 cm de longitud y 2,5 cm de ancho y está compuesta por dos túnicas principales:

— la externa o fibrocartilaginosa contiene de 20 a 26 anillos superpuestos y abiertos por detrás; la zona posterior está cerrada por una lámina fibroelástica (lámina transversa) doblada por delante por una lámina muscular;

— la interna se compone de mucosa respiratoria ciliada.

La tráquea se divide en la carina en los dos bronquios principales; el izquierdo es algo más horizontal que el derecho que parece seguir el eje traqueal.

ÁRBOL BRONQUIAL DERECHO

De él surgen tres grandes ramas que corresponden a cada lóbulo. El bronquio lobar superior nace enseguida sobre la cara anteroexterna del bronquio principal, aproximadamente a 1-2 cm de la carina. El bronquio principal se transforma luego en el bronquio intermediario que continúa su trayecto durante unos 3 cm y posteriormente da origen al bronquio lobar medio en la cara anterointerna, así como al bronquio lobar inferior, que conserva su mismo eje. Este último es muy corto; la primera rama (bronquio de Nelson) surge de la pared posterior justo debajo del orificio de salida del bronquio lobar medio.

ÁRBOL BRONQUIAL IZQUIERDO

Está compuesto por el bronquio principal que, tras un trayecto de 4 a 5 cm, se divide en los bronquios lobares superior e inferior; este último continúa el eje del bronquio principal.

NIÑOS

La tráquea infantil mide de 5 a 6 cm de longitud y tiene un diámetro de 7 a 9 mm. La del lactante mide 3,5 cm de longitud y su diámetro alcanza de 6 a 7 mm.

Material [7]

TRAQUEOBRONCOSCOPIOS

Están formados por un tubo metálico de diámetro y de longitud variables: de 2,5 a 9 mm y de 20 a 40 cm respectivamente. La iluminación está dada por una luz fría, conducida mediante una varilla de fibra de vidrio hasta el extremo dis-

Jean-Christian Pignat : *Professeur des Universités, praticien hospitalier, chef de service.*
Marc Poupart : *Praticien hospitalier.*
Alain Cosmidis : *Praticien hospitalier.*
Service d'oto-rhino-laryngologie et de chirurgie cervicofaciale, hôpital de la Croix-Rousse, 93, Grande-Rue, 69317 Lyon cedex 04, France.

tal o, en el caso de pequeños calibres, por medio de un espejo prismático situado en el extremo proximal del tubo, que proyecta la luz hacia el extremo distal. El orificio superior del broncoscopio se puede cerrar con un tapón de cristal para visualizar en todo momento el árbol traqueobronquial, mientras que la ventilación pulmonar se mantiene a través del orificio lateral, situado en el extremo proximal.

ÓPTICA

Las ópticas poseen iluminación propia por luz fría y tienen ángulos de visión de 0°, 30° y 90°. Son de longitud variable, con diámetros desde 2,7 mm (Storz) hasta 6 mm. La óptica de gran calibre da una mejor visión, pero la de pequeño es indispensable para los niños y para la exploración distal del árbol traqueobronquial, con un gran ángulo de visión sin distorsión y un poder de resolución y de contraste tan satisfactorios como los del fibroscopio.

FUENTE DE LUZ FRÍA

Debe alcanzar, al menos, 150 W y disponer de dos salidas: una para el broncoscopio y otra para las diferentes ópticas. La luz se transmite a través de cables independientes de luz fría; los de mayor diámetro son más luminosos.

INSTRUMENTACIÓN

Material para la pulverización del anestésico local

Resulta necesario y, si se acopla a una fuente de oxígeno, imprescindible para el paciente.

Diferentes tipos de aspirador

Son indispensables; su diámetro y longitud varían; son rígidos, de metal o de plástico —provocan menos traumatismo— y, a veces, de plástico blando. Deben poderse adaptar los dispositivos correspondientes para extraer las distintas muestras (bacteriología, citología, etc.). Los aspiradores de lavado de doble canal o los coaguladores no tienen interés particular.

Pinzas

Las pinzas aligator para raspado o de prensión, las pinzas para biopsia en sacabocados, las pinzas de prensión con garra y las asas pueden ser rectas o curvas, con una o dos ramas móviles. En general son rígidas, pero también pueden ser flexibles; su longitud varía de 35 a 60 cm y se caracterizan por el diámetro de la pinza y del vástago. Conviene disponer de una gama variada, en particular de pinzas pediátricas (la más fina es la de Storz que tiene un diámetro de 1 mm).

Lo ideal es poder introducir a la vez la óptica y la pinza a través del broncoscopio.

Otros instrumentos

Para completar la instrumentación se requieren guías de prótesis, tapones de algodón, cepillos para obtener muestras de citología y jeringas con una aguja metálica larga.

Broncoscopio con canal operador

Aunque es preferible en la mayoría de los casos, utilizar sistemas ópticos e instrumentos no integrados, resulta imprescindible este tipo de endoscopio que se puede orientar mediante flexión distal. El canal de trabajo sirve no sólo para pasar pinzas flexibles sino sobre todo para fibras de láser YAG o de argón. Para este fin, el canal de trabajo requiere un diámetro mayor de 3,2 mm.

SISTEMAS DE OBTENCIÓN DE IMÁGENES

La utilización de videocámaras CCD en miniatura ha ampliado mucho las posibilidades técnicas. Se necesita una fuente de luz con suficiente potencia para obtener una luminosidad satisfactoria. La calidad de imagen de una óptica es mejor que la del fibroscopio. La óptica brinda un campo de visión mayor y una mejor apreciación de los detalles. Este equipo se puede completar con una cámara fotográfica instantánea a partir de la imagen de vídeo.

FIBROSCOPIO

Se puede emplear antes o después de la broncoscopia con tubo rígido. No obstante, también se puede usar y resulta útil en algunos casos si se aplica durante la broncoscopia rígida. El fibroscopio se introduce por el tubo rígido y permite llegar hasta los bronquios de tercer o de cuarto orden.

INSTRUMENTOS DIAGNÓSTICOS: AUTOFLUORESCENCIA [1, 16]

El principio se basa en que la mucosa normal emite una fluorescencia propia, denominada autofluorescencia. Cuando se altera la mucosa, ésta desaparece. El procedimiento más común consiste en colocar un filtro directamente sobre la fuente luminosa para obtener una autofluorescencia verde. Todas las zonas que no emiten fluorescencia verde se consideran anómalas y se biopsian. Según un estudio reciente realizado con 56 pacientes, la sensibilidad de la iluminación clásica es del 21,05 % frente al 78,95 % de la autofluorescencia y la especificidad de la primera, del 93,7 %, frente al 81,89 % de la autofluorescencia. Sería necesario continuar los estudios con esta técnica prometedora para confirmar su utilidad.

INSTRUMENTACIÓN TERAPÉUTICA

Ante todo, se utilizan diferentes tipos de láser que amplían de forma singular el campo de aplicación de los tratamientos endoscópicos con tubo rígido.

Láser de CO_2

Se propaga en línea recta por el aire y se emplea en traqueobroncoscopia merced al broncoláser de CO_2. Se trata de un tubo de broncoscopia al que se acopla, en el extremo proximal, el brazo portador del láser de CO_2 con un micromanipulador. Tiene la ventaja de que se puede trabajar en la distancia, en el lugar de la lesión, es decir, no es sensible a la proyección de secreciones ni de gotitas de sangre. Además, su escasa penetración en profundidad otorga a este láser una gran seguridad de uso. No obstante, ofrece algunos inconvenientes: rigidez, necesidad de un tubo de gran calibre y frecuentes fenómenos de difracción a lo largo del tubo, difíciles de suprimir. Por último, sólo es posible trabajar en los dos tercios superiores de la tráquea.

Láser de YAG

Tiene la ventaja de transmitirse a través de fibras flexibles de silicio o de cuarzo, revestidas de plástico y envueltas en un tubo de teflón, por el que pasa un flujo continuo de aire que sirve para la refrigeración. La fibra láser se introduce bien en el interior del canal de trabajo de un sistema óptico que permite el paso de los instrumentos, o bien en el canal de un fibroscopio. El broncoscopio permite trabajar de forma más segura, con más precisión y eficacia, ya que se puede obte-

ner una resección casi total de la lesión intraluminal. Cuando se pueda aplicar el fibroscopio, la intervención terapéutica deberá efectuarse siempre en un quirófano para afrontar posibles riesgos de mayor importancia. Este método se reserva para intervenciones breves.

Su efecto es principalmente coagulante cuando se emplean disparos largos de potencia moderada y, por el contrario, destructor cuando se emplean disparos cortos de gran potencia. Penetra mucho más profundamente que el láser de CO_2, lo que exige una aplicación tangencial sobre la pared traqueobronquial. Su transmisión a través de fibras flexibles permite alcanzar lesiones más distales. Durante el disparo, la extremidad de la fibra debe situarse a 3-6 mm de la lesión permaneciendo siempre en el eje de la luz para evitar el riesgo de perforación o de necrosis profunda consiguientes. Su eficacia sobre los tejidos claros es escasa, pero mejora con la coloración previa. El flujo de aire para la refrigeración puede provocar proyecciones sobre el sistema óptico que dificulten el uso del láser. Cada disparo no debe durar más de unos segundos para evitar el calentamiento de la punta de la fibra, con el riesgo de que se altere la fibra o bien la lente situada en el extremo del conjunto óptico. En la actualidad, es el láser más utilizado y empleado sobre el árbol traqueobronquial.

Como sucede con otros láseres, el de YAG ha mejorado con los avances técnicos. Las fibras de diámetro menor facilitan el uso, sobre todo en zonas más distales. También se puede aplicar en los niños pero con mucha cautela. La aparición del modo superpulsado permite un disparo mucho más preciso, fino y corto, con un menor calentamiento de los tejidos vecinos.

Otros láseres

El *láser de KTP* es más reciente. Tiene una longitud de onda verde. Para su uso se necesitan gafas especiales que facilitan el trabajo en contacto con la lesión. Su aplicación principal es el corte tisular, que se sigue de ordinario de una buena hemostasia. La profundidad de penetración es intermedia entre la del láser de YAG y del de CO_2. Sin embargo, su aplicación en el árbol traqueobronquial es marginal, si se compara con la del láser YAG. El principal interés de este tipo de láser, habida cuenta de su poder cortante, es la resección de los tumores pediculados.

El *láser de colorante* (terapia fotodinámica [TFD]) también se aplica desde hace poco sobre el árbol traqueobronquial. Se requiere el uso de Photofrin como marcador. Sin embargo, su manejo es todavía complejo y se requiere una hospitalización de 48 horas antes de la intervención. No debe ocurrir ningún tipo de exposición a esta luz. Es imprescindible realizar un control 48 horas después de aplicar el láser para comprobar que no existe ninguna necrosis profunda. Las indicaciones principales en el árbol traqueobronquial son los carcinomas in situ y los tumores T1.

Marco de realización de la traqueobroncoscopia

INTERVENCIÓN

La intervención debe efectuarse en un quirófano para aprovechar todas las condiciones que exige la anestesia general. La mesa de exploración, con cabecera móvil, permite movilizar la cabeza del paciente y alcanzar los bronquios principales. El cirujano se ocupará de proveer todo el material, que él mismo habrá preparado y comprobado.

TÉCNICAS DE ANESTESIA

Si bien se puede aplicar anestesia local, de ordinario se utiliza anestesia general, que es muy delicada por la necesidad de asegurar una ventilación pulmonar correcta sin obstaculizar el campo operatorio y teniendo presente el estado preoperatorio del paciente. Por eso, se necesita un equipo bien formado y una estrecha colaboración entre anestesistas y cirujanos.

Anestesia local

Se reserva, cuando se aplica de forma aislada, para intervenciones limitadas sobre pacientes debilitados. En cambio, constituye un complemento indispensable de la anestesia general, porque suprime reflejos locales y evita llegar al umbral tóxico de los anestésicos generales. Se aplica una anestesia de contacto basada en lidocaína (al 2-5 % para los adultos y al 1 % para los niños) que se administra mediante pulverizaciones. A veces, cabe el peligro de una absorción intensa por las mucosas con la consecución inmediata de valores sanguíneos elevados y el riesgo de sobredosificación (manifestaciones neurológicas o cardíacas).

Neuroleptonalgesia

La relajación obtenida resulta, a menudo, insuficiente y el período de latencia desde la instilación es largo y conlleva un riesgo de dificultad respiratoria si se interrumpe toda estimulación.

Por este motivo, esta técnica es muy poco utilizada.

Anestesia general

Anestésicos

Los nuevos narcóticos de acción corta son más manejables y se adaptan mejor: el propofol produce una anestesia estable y un despertar rápido, mientras que el etomidato posee la ventaja de que no causa depresión cardiovascular ni respiratoria, ni tampoco induce una liberación histamínica. Los halógenos se prefieren para los niños, tanto para los períodos de inducción como de mantenimiento de la anestesia. Las benzodiazepinas representan un complemento interesante. Los analgésicos opiáceos continúan siendo imprescindibles para controlar los reflejos nociceptivos. El curare y sus derivados sólo se aplican cuando está prevista la respiración asistida (el más fácil de manejar es el vecuronio).

Técnicas de ventilación pulmonar

La intervención se efectúa sin intubación; el mantenimiento de la respiración espontánea del paciente ofrece la ventaja de que el campo operatorio queda libre; el riesgo derivado de la inhalación de humo, sangre o jugo gástrico es mínimo. Esta técnica exige gran experiencia del anestesista y una vigilancia cuidadosa de las distintas constantes hemodinámicas y respiratorias. Se procederá a la intubación con sondas de pequeño calibre provistas de protección o retiradas durante el disparo del láser. Muchas veces se recomienda la *ventilación a chorro* (*jet*): para ello se precisan una anestesia profunda con curarización, para reducir al máximo las resistencias pulmonares, así como una vigilancia gasométrica. Pocas veces indicada debido a los riesgos propios (hipoventilación alveolar, hipercapnia, barotraumatismo), la ventilación a chorro no parece imprescindible y resulta laboriosa y onerosa.

Endoscopias diagnósticas *(fig. 1)*

INTERVENCIÓN

Se coloca al paciente en decúbito supino, con la cabeza en ligera hiperextensión sobre una cabecera horizontal y el cuello ligeramente flexionado sobre el tronco. El paso por la



1 *Material endoscópico.*

laringe se efectúa con la glotis abierta o durante la inspiración; el bisel del tubo sigue la dirección de la hendidura glótica para no traumatizar las cuerdas vocales. Tras la anestesia local el tránsito suele ser sencillo. La exposición previa de la laringe suele preceder a la introducción del tubo en los niños. El tubo se empuja hasta la carina con un control visual permanente, después de instilar un anestésico local para no lesionar las paredes. Seguidamente, se mete el tubo en cada bronquio principal para explorar de manera sistemática todos los orificios de salida de los bronquios lobares. La mucosa tiene normalmente un color rosa pálido —más constante en los niños—, fino y brillante. Durante la exploración se examina la dinámica traqueal que posee sus propios movimientos en el eje traqueobronquial: aumento ligero de calibre con la inspiración, saliente discreto de la pared posterior con la espiración, que se acentúa con la tos y los movimientos fisiológicos alternativos de los bronquios. No conviene que la exploración de los lactantes exceda de 10 a 15 minutos; ni la de los niños de 30 minutos, para evitar la hipersecreción bronquial reactiva. Las lesiones se describen según su localización: en el árbol bronquial se hace referencia a los orificios de salida de los bronquios lobares y en la tráquea, a la carina. Siempre se establece una relación con el plano de la glotis que es un plano fijo de referencia externa.

Patología tumoral

El diagnóstico de las enfermedades tumorales benignas o malignas se sospecha ante lesiones con un aspecto más o menos vegetante, de superficie más o menos lisa, de tamaño variable y, en ocasiones, ulceradas. Además, con el dispositivo de palpación se debe apreciar la consistencia del tumor y en particular de la región circundante. La biopsia se practica de manera sistemática y facilita la extracción de una mayor cantidad de material que la fibroscopia.

La extracción se puede completar con un cepillado de la zona sospechosa, con la aspiración local para el estudio citológico y, por último, con un lavado broncoalveolar con suero fisiológico. Se pueden efectuar biopsias transbronquiales con enorme prudencia. Si ocurre una hemorragia importante en la zona de extracción se controla con láser de YAG.

No se conoce ningún marcador particular para su uso en la traqueobroncoscopia.

Los tumores benignos son raros; se trata, en esencia, de nódulos, papilomas, condromas, tumores benignos desarrollados a partir de las glándulas mucosas, tumores benignos del tejido conjuntivo, depósitos de sustancia amiloide, etc.

Los tumores malignos son mucho más comunes; se localizan sobre todo en el tercio superior e inferior de la tráquea, en la carina, en los bronquios principales y en los orificios de salida de los bronquios lobares. Muchas veces se observan lesiones vecinas que infiltran el árbol traqueobronquial: cánceres de esófago, de pulmón, sobre todo a través de adenopatías intertraqueobronquiales y cáncer tiroideo. La utilidad de la broncoscopia rígida para el estudio de estos tumores es importantísima. Sólo esta exploración permite visualizar la invasión o la compresión de la mucosa traqueobronquial, la naturaleza indurada de la compresión o no, el desplazamiento de la masa, todos ellos elementos imprescindibles para la decisión terapéutica.

Estenosis (*fig. 2*)

Aparte de las de origen tumoral, las estenosis se relacionan sobre todo con las maniobras de intubación, traqueostomía, o ambas. El traqueobroncoscopio de tubo rígido ocupa un lugar fundamental para el diagnóstico, pero sobre todo para la clasificación correcta de las estenosis: movilidad del plano glótico, asiento, altura, diámetro, carácter inflamatorio cicatrizal, flexibilidad, extensión de la posible zona de traqueomalacia [11]. Además, sólo la endoscopia rígida permite practicar, al mismo tiempo, la primera intervención terapéutica de urgencia en caso de disnea importante. Conviene destacar dos aspectos especiales: la lesión en «vaina de sable» por aproximación de las dos paredes laterales de la tráquea de los pacientes con insuficiencia respiratoria crónica, y la traqueopatía osteocondroplásica que afecta sobre todo a varones mayores de 50 años y se caracteriza por la presencia de nódulos y espículas submucosas en los anillos cartilaginosos traqueobronquiales.

Cuerpos extraños

La traqueobroncoscopia permite el diagnóstico y tratamiento de los cuerpos extraños, que muchas veces se sospechan por los elementos clínicos y paraclínicos.

Lesiones inflamatorias

La traqueobroncoscopia sólo sirve en estos casos para el estudio de pacientes conocidos. No obstante, esta exploración permite, a veces, descubrir la lesión, sobre todo entre pacientes con insuficiencia respiratoria crónica.

VENTAJAS E INCONVENIENTES

La fibroscopia y la traqueobroncoscopia son dos exámenes complementarios. La fibroscopia resulta esencial para el cribado de lesiones traqueobronquiales, porque es más fácil de aplicar (no se requiere anestesia general ni hospitalización), y para las lesiones muy periféricas; por su parte, la traqueobroncoscopia continúa siendo imprescindible para confirmar o establecer un diagnóstico y para iniciar las primeras maniobras terapéuticas.

Las contraindicaciones para la traqueobroncoscopia rígida son relativas y consisten, sobre todo, en trismo, cifoscoliosis importante o aneurisma de la aorta. La contraindicación principal de la fibroscopia es la insuficiencia respiratoria grave; la intervención sólo puede efectuarse con anestesia local y con fibroscopios de pequeño calibre. La complementariedad de ambos exámenes exige un perfecto manejo por los especialistas en neumología y ORL. Las técnicas de diagnóstico por imágenes (tomografía computadorizada, resonancia magnética [RM], etc.) carecen de valor (estenosis) o sólo poseen un valor complementario (tumor mediastínico, lesiones muy periféricas que se sospechan en una radiografía simple de tórax).

Las ventajas del tubo rígido en relación con la fibroscopia vienen dadas, en particular, por todo lo siguiente:

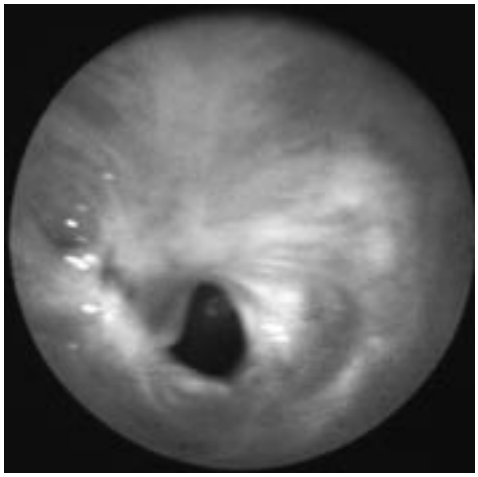

2 *Estenosis traqueal fija.*

— mejor visión;
— aplicación preferente en niños pequeños de hasta 6-7 años;
— posibilidad de utilizar instrumentos más gruesos;
— aportación indispensable para el estudio de los cánceres de la vía respiratoria y digestiva alta y de los órganos vecinos;
— permite en particular la actuación terapéutica, al mismo tiempo que la diagnóstica; en este campo se han producido avances recientes e importantes.

Endoscopia terapéutica

La aportación conjunta de fuentes de luz fría y de láser, en especial de YAG, ha ampliado notablemente el campo de acción de la endoscopia traqueobronquial con fines terapéuticos.

BRONCOASPIRACIÓN

Se puede aplicar bajo anestesia local, que a veces resulta incluso obligatoria; en este terreno el broncoscopio ha sido suplantado por el fibroscopio, instrumento más cómodo y de mayor utilidad terapéutica. Sin embargo, el endoscopio rígido ocupa un lugar importante para los niños pequeños y para los lactantes, debido a los límites del propio material y a que las condiciones locales imponen, a menudo, la anestesia general (dinámica laringotraqueal, reactividad especial, por ejemplo, edema o espasmo laríngeo, etc.).

APLICACIONES E INYECCIONES LOCALES DE PRODUCTOS TERAPÉUTICOS

El fibroscopio flexible permite este tipo de aplicaciones con diferentes técnicas:
— aplicaciones del producto con un tapón de algodón;
— instilaciones de antibióticos;
— inyecciones de sustancias adhesivas para reforzar una zona traqueomalácica;
— aplicación de nitrato de plata sobre la zona lesionada o la fístula.

EXTRACCIONES DE CUERPOS EXTRAÑOS

El empleo del fibroscopio está muy difundido para tratar a los adultos y, en un buen número de casos, permite la intervención diagnóstica y terapéutica. Sin embargo, el broncoscopio resulta imprescindible para la extracción de determinados cuerpos extraños o en casos de reacción inflamatoria muy grande.

La broncoscopia es irreemplazable para los niños. En general, se trata de cuerpos extraños vegetales que tienden a disolverse o fragmentarse y exigen una extracción en varios tiempos después del paso repetido del fibroscopio. Además, la mucosa se inflama a causa del contacto con los cuerpos extraños y la extirpación con la endoscopia rígida traumatiza menos la mucosa que con un tubo flexible. El riesgo mayor de la extirpación de cuerpos extraños con el fibroscopio reside en el desprendimiento del cuerpo extraño debajo de la glotis, con las consecuencias catastróficas que ello puede entrañar. Con la broncoscopia rígida este riesgo se limita en la inmensa mayoría de los casos, porque el cuerpo extraño asciende por el interior del tubo.

■ *Preparación del paciente*

Fuera de los casos excepcionales de extrema urgencia (cuerpos extraños enclavados debajo de la glotis o encima de la carina traqueal), la extracción de los cuerpos extraños se difiere hasta después de la preparación médica. Los cuerpos extraños son bien tolerados desde el punto de vista respiratorio y permiten una preparación y un estudio previos. Nunca hay que olvidar el riesgo vital de este tipo de endoscopias.

La preparación conlleva, como es natural, un tratamiento antibiótico y corticoide asociado a un análisis de sangre preoperatorio. La radiografía de tórax, en inspiración y en espiración, permite conocer, de ordinario, la repercusión pulmonar y deducir la situación del cuerpo extraño. La anestesia general, obligatoria en caso de respiración espontánea, debe facilitar una buena relajación muscular, en particular de la glotis. Después de franquear el plano de la glotis, la respiración asistida se facilita por intermedio del broncoscopio, evitando todo tipo de insuflación con hiperpresión para impedir el desplazamiento distal del cuerpo extraño. Además, la anestesia debe proveer suficiente sueño para prevenir los movimientos intempestivos y los reflejos de tos que pudieran dificultar las maniobras o provocar lesiones.

■ *Intervención*

Tiene lugar de manera esquemática en cinco tiempos.

— El *primer tiempo* es la localización del cuerpo extraño. Resulta fácil cuando se localiza en la tráquea (10 % de los casos); el riesgo principal reside en la movilidad del cuerpo extraño, sobre todo con la tos. Tal cuerpo puede quedar atrapado debajo de la glotis y provocar una asfixia aguda. La localización bronquial (90 % de los casos) es más complicada, ya sea por las secreciones mucopurulentas que lo enmascaran, por los granulomas que se producen en contacto o por la coloración y la forma de algunos de estos cuerpos extraños. El caso más difícil es el de los cuerpos extraños que moldean la pared bronquial. En dos tercios de los casos el cuerpo extraño se localiza en el lado derecho. La localización se facilita con el empleo de aspiración a través de un conducto rígido, ramificado con un dispositivo para la toma de muestras bacteriológicas, así como de ópticas de aumento.

— El *segundo tiempo* comprende el desprendimiento y la movilización del cuerpo extraño. Estas maniobras se facilitan mediante la aplicación tópica de antiinflamatorios locales o un disparo de láser, si es posible, para reducir el edema y la hemorragia. La movilización se completa con ayuda de la punta del broncoscopio que separa la pared del bronquio y permite «cateterizar» el cuerpo extraño, o bien con ayuda de diferentes pinzas, siempre bajo el control visual para evitar cualquier traumatismo de la pared bronquial.

— El *tercer tiempo* es la prensión, siempre con control visual, bien con la ayuda de un sistema óptico o a simple vista si no se pueden introducir a la vez la óptica y las pinzas de

extracción de cuerpos extraños dentro del broncoscopio. Para ello, se introduce desde el principio la pinza de prensión de cuerpos extraños y luego el sistema óptico, tras retirar el prisma de iluminación; a partir de ese momento la visión se hace por el sistema óptico. Si la pinza engloba o sobrepasa su diámetro mayor el cuerpo extraño queda bien sujeto, salvo si se desprende con pequeños movimientos.

— El *cuarto tiempo* consiste en la extracción propiamente dicha. Previamente, el cuerpo extraño debe introducirse dentro del calibre del tubo. Cuando ello no sea posible, como sucede a menudo con los niños pequeños y los lactantes, hay que bloquear el cuerpo extraño en la zona de contacto con la punta del tubo para retirar todo el conjunto; de esta manera se evita su desprendimiento durante el tránsito bajo la glotis. Si la prensión no parece satisfactoria, se vuelve a dejar el cuerpo extraño en el lado afectado para prevenir el descenso intempestivo del lado sano con la consiguiente hipoventilación. Si a pesar de estas precauciones se produce un enclavamiento subglótico, hay que reintroducir de inmediato el broncoscopio y empujar de nuevo el cuerpo extraño, aunque haya que forzar para ello un posible espasmo laríngeo. La traqueotomía para extirpar el cuerpo extraño es una medida excepcional que se reserva sólo para casos de extrema urgencia con asfixia grave o para los cuerpos extraños ovoidales que franquean la glotis de arriba abajo pero no a la inversa (capuchón de pluma estilográfica, etc.).

— El *quinto tiempo* corresponde al período posterior a la extracción. El control es imprescindible; si es posible, se aplicará de inmediato, aunque haya que reintroducir el tubo: de esta manera no se omiten los cuerpos extraños múltiples (4 % de los casos), se observan posibles lesiones en la zona de enclavamiento y, por último, se aspiran las secreciones que suelen quedar retenidas más abajo del cuerpo extraño. Durante esta revisión, sistemática y esmerada, se explora todo el árbol traqueobronquial sin necesidad de prolongar la anestesia general. La segunda revisión tiene lugar aproximadamente 8 días después de extraer el cuerpo extraño con la fibroscopia o con la broncoscopia. La broncoscopia está indicada en forma sistemática cuando se observe una reacción local intensa durante la extirpación del cuerpo extraño o cuando se trate de varios cuerpos extraños.

Resultados

Aparte del riesgo de fallecimiento consecutivo a la ingestión de cuerpos extraños múltiples y diseminados, las posibles complicaciones comprenden laringitis traumática, sobre todo entre niños menores de 3 años, que suele revertir con antibióticos y corticoides, e infecciones broncopulmonares, que remiten con un tratamiento adecuado (antibióticos, corticoides, fisioterapia respiratoria). Este problema ocurre en particular con los cuerpos extraños que llevan varias semanas, dado que la extracción no siempre corrige los trastornos de ventilación alveolar.

Los cuerpos extraños pueden tener una naturaleza muy diversa; entre los niños pequeños destacan los cacahuetes. No hay que olvidar tampoco el «molde traqueal», de consistencia elástica, secundaria a una quemadura de la mucosa por ventilación pulmonar con una humidificación excesivamente caliente.

DILATACIONES

En la actualidad, representan la primera intervención de urgencia para cualquier lesión estenosante. Restablecen la permeabilidad de la vía respiratoria y facilitan la posible intubación posterior si existe una dificultad respiratoria aguda, con lo que se establecen las condiciones para la recuperación del paciente.

Instrumental

Se puede utilizar el propio broncoscopio con tubos de diámetro cada vez mayor que facilitan el control visual en todo momento. Es muy útil para la dificultad respiratoria grave, porque se puede proveer respiración mecánica a través del tubo y mantener el tubo en posición hasta que empiece a despertarse el paciente, con objeto de prolongar el efecto dilatador. Dado el riesgo intrínseco de traumatismo, las dilataciones suelen efectuarse con ayuda de dilatadores de goma (Schroetter), de calibre variable que aumenta de forma regular; estos dispositivos traumatizan poco. Su principal inconveniente es que no se pueden dejar colocados y se emplean, sobre todo, para obtener una dilatación rápida y un calibre satisfactorio. El cirujano ha de procurar traumatizar lo menos posible los tejidos y no forzar el dispositivo cuando franquee la estenosis. Se pueden utilizar también otro tipo de sondas, de calibre progresivo, pero huecas, con forma cónica en su extremo y orificios laterales que permitan la respiración. Estas sondas dilatan la estenosis y mantienen la respiración del paciente, además de asegurar un despertar con una sonda atraumática. La dilatación tiene lugar, bien a través de un broncoscopio de calibre ajustado al diámetro normal de la tráquea, o bien de un laringoscopio de suspensión si la estenosis tiene una situación alta. Siempre hay que medir con precisión la distancia desde el lugar de la estenosis hasta el extremo de la espátula del laringoscopio o del broncoscopio; esta marca sirve de referencia para introducir el dilatador.

Indicaciones y resultados

Las dilataciones se utilizan para las estenosis, en particular de la tráquea, pero también de los bronquios principales y del bronquio intermediario. Su objetivo, rara vez curativo, es la aplicación, en un momento posterior, de otro tratamiento de la estenosis o de la enfermedad asociada. A veces, se utilizan después de un fracaso quirúrgico. El resultado inmediato suele ser favorable. En cambio, aparte de las estenosis traqueales sin afectación del esqueleto cartilaginoso, la respuesta no dura más de 3 semanas, por término medio. La dilatación evita la traqueotomía, difícil de ejecutar en situaciones de extrema urgencia. Las complicaciones (rotura traqueal, hemorragia) son casi inexistentes, si la dilatación es atraumática y se respetan las referencias con relación al asiento de la estenosis y se controla periódicamente la evolución local de la dilatación con el sistema óptico. La dilatación se puede completar con algún procedimiento protésico.

PROCEDIMIENTOS PROTÉSICOS

Las distintas prótesis [3, 20, 24, 26] utilizadas han de cumplir determinadas condiciones: mantener una buena respiración, posibilidad de retirada fácil y rápida, posibilidad de moldeo perfecto a la pared traqueal. De manera esquemática existen dos tipos de prótesis: las que requieren traqueotomía (tubo de Aboulker y de Montgomery) y las que no la precisan, que se llaman prótesis eyectables (Cometh, prótesis de Cook, etc.) (*figs. 3, 4*).

Prótesis con traqueotomía

— El *tubo de Aboulker* normal o modificado en forma de pelliza, es un tubo de teflón muy rígido, hueco, de diámetro variable entre 10 y 20 mm y con una longitud de 6 a 12 cm. Se puede cortar por el extremo inferior para adaptarlo a la longitud de la estenosis. En la actualidad, se coloca principalmente por vía endoscópica, ya sea a través de las vías naturales, de arriba hacia abajo, o por el orificio de traqueotomía. En este último caso, requiere guía con unas pinzas de



3 *Diferentes tipos de prótesis utilizables.*

4 *Prótesis de Boston dentro del árbol traqueobronquial.*

ramas estriadas y, en última instancia, con una sonda de dilatación introducida en el interior. Una vez colocado el tubo en el eje traqueal, se posiciona en relación con la estenosis y el plano de la glotis. Luego, con un bisturí o con láser y con el tubo en su posición o fuera de ella se practica un orificio que mire al orificio de traqueotomía. Enseguida se introduce una cánula de traqueotomía, casi siempre fenestrada, en el tubo y se inmoviliza entre tanto con unas pinzas y bajo control visual. La cánula, totalmente fija, no debe retirarse; sólo se precisa limpiar la cánula interna. Es imprescindible la verificación precisa, mediante el sistema óptico, de la ubicación del conjunto del tubo en relación con la estenosis.

— La *prótesis en «T» de Montgomery* [15, 18] es de silastic y tiene dos ramas, una vertical que ocupa la luz traqueal y otra horizontal que sale por el orificio de traqueotomía. El tubo se puede cortar de nuevo para adaptarlo a la estenosis y sobre todo al plano de la glotis. Es imprescindible suprimir la extremidad roma situada en la parte inferior de la tráquea para que no se formen tapones mucosos, tanto más cuanto que el paciente ha de respirar por el orificio de traqueotomía o recibir oxígeno complementario todos los días. Los tamaños varían de 4,5 a 17 mm (diámetro) y se presentan en versiones larga y corta. Se coloca bajo anestesia general, ya sea con el laringoscopio de suspensión o con un tubo de broncoscopio. La técnica más sencilla consiste en pasar a través de la tráquea un «cordoncillo» que va desde el orificio de traqueotomía hasta el extremo superior del endoscopio. El extremo del cordoncillo que sale por el orificio de traqueotomía pasa por el interior de la rama superior, vertical, y más tarde horizontal del tubo. El tubo se introduce por el orificio de traqueotomía, casi siempre por el extremo inferior, guiado como es natural por un dilatador; luego se ajusta en la tráquea hasta introducir la rama superior en su interior. Posteriormente, se ajusta mediante tracción de los dos extremos del «cordoncillo». El posicionamiento correcto se verifica finalmente con el sistema óptico.

Prótesis sin traqueotomía o «eyectables»

Se trata de una aportación reciente pero importante para la traqueobroncoscopia de tubo rígido que evita los numerosos inconvenientes de la traqueotomía.

— La *endoprótesis de Cometh* [6], formada por un simple tubo de silastic, se mantiene mediante unas «ventosas» presentes en su superficie externa. Éstas impiden muchas veces que el tubo se adhiera a la mucosa y crean un ligero saliente que impide la evacuación de las secreciones. Se colocan en la tráquea o en los bronquios principales mediante laringoscopia de suspensión o, sobre todo, broncoscopia. La posición correcta se comprueba con el sistema óptico. Esta prótesis se puede sustituir sin problemas por un tubo de Aboulker después de efectuar una estriación en su cara externa, muy sencilla, para facilitar el mantenimiento: la adaptación a la mucosa es perfecta y no se crea ningún tipo de inclinación.

— Las *prótesis eyectables de Cook* [17] (*fig. 5*) o de *Gianturco* son prótesis de malla metálica con un diámetro (15, 20 y 30 mm) y longitud (25 o 50 mm) variables. Estas prótesis de malla se emplean en estenosis traqueales que no se pueden tratar por la vía clásica (contraindicaciones quirúrgicas, traqueotomía no deseada, etc.). En estos momentos, su indicación principal es la estenosis que sigue al transplante de pulmón que, aunque casi nunca tiene repercusión funcional (60 %), ocurre sistemáticamente después de la anastomosis. Las distintas prótesis eyectables utilizadas hasta la fecha dan resultados poco satisfactorios porque, además de su dificultad de posicionamiento en este contexto, pueden llegar a obstruir el orificio de salida de los bronquios lobares (sobre todo, el del bronquio lobar superior). La elección del calibre de la prótesis depende del asiento de la estenosis: las prótesis de 15 y 20 mm de diámetro se emplean en los bronquios principales y lobares y la de 30 mm, en la tráquea. La longitud depende de la altura de la estenosis. El máximo número de prótesis eyectables próximas es de dos. Si se ajusta perfectamente el diámetro de la prótesis a la estenosis (es necesario subestimar el diámetro de la prótesis en relación con la estenosis), los riesgos de migración intra y extraluminal son nulos y no hay que lamentar ningún tipo de accidente o de incidencia. El retiro de estas prótesis es posible, sobre todo «cateterizando» la prótesis con el tubo de broncoscopia para extraerla después a través de su luz. Los inconvenientes se relacionan con la enfermedad de base. El resultado inmediato suele ser muy satisfactorio, sobre todo en las estenosis postransplante, si bien para la dilatación completa de la prótesis se requieren de 3 a 4 semanas (en el momento de la expansión se alcanzan aproximadamente dos tercios del diámetro definitivo). Estas prótesis se colocan bajo anestesia general con un broncoscopio rígido. La prótesis se introduce en su manguito y luego, después de marcar la estenosis, se coloca bajo control visual con una sonda de dilatación que empuja la prótesis

5 *Prótesis de Cook en su estuche.*

fuera del manguito. El posicionamiento correcto se verifica con el sistema óptico; si es necesario, se puede desplazar la prótesis en ese momento. Por último, la tolerancia mucosa en plazos largos (dos años en nuestra serie) es muy buena, si no existe ninguna enfermedad de la mucosa propiamente dicha; rara vez se forman granulomas y nunca tapones mucosos; las secreciones se evacuan perfectamente a través de esta prótesis de malla.

— La *prótesis modificada de Aboulker* (estriación en la cara externa del tubo) se coloca por vía endoscópica; las estriaciones impiden su migración.

— Las *prótesis metálicas expansibles de tipo Ultraflex* [4] pueden estar revestidas (con una película de silastic que envuelve la prótesis) o no revestidas. Se utilizan para estenosis traqueales benignas cuando existe alguna contraindicación para la resección con anastomosis de la tráquea. Son bien toleradas y no plantean ningún problema especial, en relación con las prótesis de Cook. Su retirada es más compleja que la de las prótesis de Cook, pero también factible. Las prótesis revestidas se utilizan con menos frecuencia. La evacuación de las secreciones a través de las prótesis revestidas es más problemática debido a la ausencia de actividad mucociliar a lo largo de la película protectora. Además, muestran una clara tendencia a la sobreinfección. Por eso, deben preferirse las prótesis no revestidas.

La ablación de las distintas prótesis tiene lugar bajo anestesia general, ya sea con el laringoscopio de suspensión o con el broncoscopio; se emplean unas pinzas de ramas estriadas; la retirada se efectúa después de quitar la cánula de traqueotomía si es un tubo de Aboulker o directamente en los demás casos. Es necesario efectuar un control con el sistema óptico después de su extracción.

■ *Indicaciones y resultados*

El objetivo de las distintas prótesis, cuando se trata de una estenosis no tumoral, es el mantenimiento del calibre intraluminal del árbol traqueobronquial.

Se utilizan en dos circunstancias diversas:

— de manera temporal para esperar hasta el momento más idóneo para realizar el tratamiento curativo: es el caso más habitual. Como es lógico, se trata de pacientes con contraindicaciones pasajeras para la cirugía, con coma cuyo pronóstico todavía se desconoce, o con alteraciones transitorias de la deglución, etc. Las estenosis recientes, inflamatorias y evolutivas pueden responder a este tratamiento hasta que alcanzan una fase cicatrizal, en la que mejoran con la cirugía;

— de manera definitiva o duradera en algunas ocasiones: pacientes con secuelas neurológicas graves, o con contraindicaciones definitivas para cualquier tipo de tratamiento quirúrgico.

Los resultados, en cualquier caso, son satisfactorios, en consonancia con el fin deseado y la indicación propuesta.

Este tratamiento endoscópico sólo necesita, por regla general, una anestesia general muy corta y una hospitalización breve, de 2 a 3 días.

Tumores malignos

Después de la destrucción total o parcial del tumor, la prótesis eyectable puede suponer un complemento valioso [9]. Las prótesis completas de tipo Cometh o modificada de Aboulker permiten dilatar la zona lesionada. Esta dilatación, si se mantiene, facilita la aplicación de tratamientos (quimioterapia, radioterapia) o bien asegura una calidad de vida satisfactoria al paciente en las fases terminales. Para colocar estas prótesis hay que efectuar aerosoles que eviten la formación de tapones de moco. Conviene ser prudentes, dado el riesgo de hemorragia propio del tumor, que se reduce al mínimo con un disparo previo de láser.

Fístulas traqueoesofágicas

En general, se corrigen mediante cirugía pero a veces ésta resulta imposible, bien por tratarse de una recidiva de una lesión locorregional maligna, bien por el estado general del paciente o por el estado local, en particular después de la radioterapia. Con la endoscopia se puede colocar una prótesis [2], al igual que si fuera una estenosis: el tubo de Montgomery es el más adecuado, debido a su buena tolerancia y escaso poder traumático; se amolda perfectamente a las paredes traqueales y mantiene una buena hermeticidad. Esta intervención se puede completar con una prótesis endoesofágica. Las prótesis de Cometh, utilizadas en ocasiones, se adaptan bastante mal; su estanquidad es incompleta, salvo quizá las del bronquio principal izquierdo. En cambio, las prótesis revestidas de Cook o de Ultraflex por ejemplo, resultan muy útiles en estas lesiones. Se pueden colocar, por un lado, una prótesis revestida en la tráquea y, por otro, una prótesis revestida dentro del esófago en un mismo tiempo quirúrgico y por el mismo equipo. Está claro que esta técnica sólo puede recomendarse cuando exista alguna contraindicación quirúrgica o algún tipo de imposibilidad técnica para la cirugía.

LÁSER [2]

■ *Tipos*

En estos momentos, los láseres que más se utilizan son el láser de CO_2 [8], con ayuda del broncoláser, sobre todo en la parte superior de la tráquea, y el de YAG [10], con el que se alcanza mejor la parte inferior de la tráquea y los bronquios principales. Desde hace poco se dispone del láser KTP de fibras desnudas, sobre todo para la porción superior de la tráquea. Se aplica en particular cuando se precisa la extirpación de tumores pediculados en esta zona. La dificultad estriba en que las fibras están desnudas y el trabajo se ejecuta en contacto con el tumor. Por eso, su aplicación resulta más compleja en la parte baja del árbol traqueobronquial, habida cuenta de este imperativo técnico. Hace poco ha aparecido el láser de criptón, que exige la fotosensibilización después del marcado con un derivado de la hematoporfirina (Photofrin II) [21]. Para los dos primeros láseres citados no se requiere ninguna preparación especial; su efecto es, en esencia, inmediato. Sin embargo, el láser de colorante obliga a una inyección intravenosa de un derivado hematoporfirínico 48 horas antes. Por otro lado, con el láser de colorante hay que tomar en consideración el volumen tumoral que se desea destruir (aproximadamente 2 kJ/cm^2) y su efecto terapéutico se manifiesta de manera progresiva durante los días siguientes. El láser de YAG ofrece una mayor eficacia coagulante (potencia moderada con un período de emisión largo) y una resección rápida (potencia intensa con un período de emisión corto); la fibra se coloca a unos 5 mm de la superficie que se desea destruir. Cuando se utiliza el láser de CO_2 o el de YAG, la resección ocurre de manera progresiva, plano a plano, y es totalmente paralela al eje de la luz traqueobronquial; cada vez que aparece una pequeña hemorragia se produce un disparo. Conviene citar a estos pacientes varios días más tarde para completar la sesión; el aspecto suele haber mejorado con respecto a la primera visita y el disparo resulta menos peligroso. Durante el postoperatorio, los pacientes reciben aerosoles y requieren vigilancia durante 48 horas. Los riesgos básicos continúan siendo la hemorragia, bastante poco común, y la fístula cuando se aplica láser en exceso.

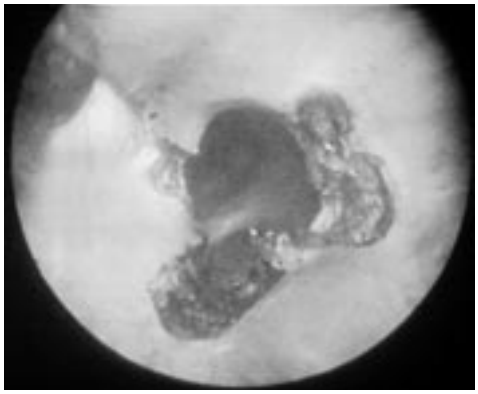

6 *Aspecto después de aplicar láser.*

■ *Indicaciones y resultados* (*fig. 6*)

Estenosis no tumorales

Los resultados inmediatos son muy satisfactorios en todos los casos, cualquiera que sea el tipo de estenosis. En algunas lesiones está justificada la aplicación inicial de láser, ya sea mientras se espera hasta aplicar el tratamiento definitivo, para la colocación de una prótesis [9], o, por último, con fines curativos en las estenosis edematosas o cicatrizales, con forma de «diafragma», que no exceden de 1 cm de grosor ni lesionan de manera importante el cartílago.

El láser de YAG permite tratar con facilidad las estenosis traqueales bajas o de los bronquios principales, incluso de los orificios de salida de los bronquios lobares. Especial mención merece el tratamiento de los granulomas y el complemento de la intervención quirúrgica. En una experiencia realizada con una serie de 61 casos de estenosis laringotraqueales infantiles adquiridas, 38 pequeños respondieron a las sesiones con láser de CO_2: 25 mejoraron de manera duradera con una sola sesión de endoscopia y el resto requirió de 2 a 5 sesiones de láser como máximo [22].

Tumores benignos

Estos tumores, raros, están representados por los lipomas, schwannomas, histiocitomas fibrosos, tumores amigdalinos aislados, papilomas, etc. En general, se trata de tumores pediculados. El disparo del láser se debe concentrar sobre todo en la zona de implantación para destruir y extirpar el tumor en su conjunto. Los resultados son sumamente satisfactorios y la cirugía ya no está indicada en este tipo de lesión. En caso de recidiva, en particular dentro del cuadro de papilomatosis, se pueden aplicar nuevas sesiones de láser, incluso muy espaciadas en el tiempo.

Tumores de malignidad atenuada

Siempre que sea posible se prefiere el tratamiento quirúrgico. Sin embargo, puesto que la evolución es lenta, el láser resulta muy útil cuando la cirugía no es factible. En conjunto se obtienen resultados muy satisfactorios con un tiempo hasta la recidiva bastante aceptable. De esta manera se puede examinar la evolución de la lesión, que supone un argumento de peso para el déficit de la intervención quirúrgica.

Tumores malignos [5]

El láser no constituye el tratamiento esencial de estas lesiones pero se ha integrado cada vez más en el arsenal terapéutico.

En las fases iniciales puede precisarse como primera medida la desobstrucción de un bronquio o de la tráquea, o incluso efectuar el diagnóstico durante la exploración endoscópica.

Una reducción tumoral eficaz mejora una situación respiratoria precaria ya que permite restablecer la ventilación pulmonar al repermeabilizar el eje traqueobronquial. Además, la resección con láser facilita la evacuación de las secreciones purulentas, que suelen acumularse distalmente al tumor y dificultan la función pulmonar, como sucede con la irradiación. La repermeabilización con láser puede completarse con la colocación de una prótesis completa, que evita otra nueva sesión. Además de la mejora respiratoria, esta intervención terapéutica concede el tiempo necesario, ya para completar el estudio del tumor maligno, ya para esperar a los efectos de la quimioterapia o de la irradiación [14, 23].

La segunda aportación del láser es la desobstrucción de los pacientes terminales, a quienes ofrece una calidad de vida aceptable. En estos casos, se puede utilizar a veces un fibroscopio para aplicar el tratamiento láser bajo simple anestesia local.

El láser de colorante se puede aplicar con fines curativos para la erradicación total de los tumores. La terapia fotodinámica se aplica a los tumores in situ y T1 del árbol traqueobronquial. Esta técnica se ha descrito con anterioridad. Se trata de una buena alternativa a la utilización de braquiterapia y bisturí eléctrico monopolar así como a la crioterapia [13].

Fístulas bronquiales postoperatorias

Gracias a los avances de la endoscopia se pueden efectuar intervenciones sencillas y eficaces [25]: su primer uso consistió en la aplicación de nitrato de plata con un tapón de algodón para facilitar la granulación local y la cicatrización. La electrocoagulación con una intensidad baja y, en particular, una sesión de láser de baja potencia persiguen el mismo fin, pero son más fáciles de aplicar y dan resultados algo mejores sin ningún tipo de riesgo. En la actualidad, el tratamiento endoscópico se basa sobre todo en sustancias obturadoras como el material adhesivo fibrinógeno o la «espuma biológica». Esta aplicación tiene lugar después de aspirar las secreciones y el material líquido de la fístula con una jeringa larga y pinzas. Esta intervención se facilita considerablemente más con un broncoscopio y bajo anestesia general que con un fibroscopio. Con esta técnica se evita la casi totalidad de reintervenciones quirúrgicas, muy complejas y pocas veces coronadas de éxito.

MICROCIRUGÍA

La microcirugía se puede efectuar con control visual y se aplica, en particular, a la porción superior de la tráquea; sin embargo, desde que apareció el láser con el que se resuelven mucho mejor estos problemas, apenas se utiliza. Una de las raras indicaciones de la microcirugía es la abertura con tijeras o pinzas de la cubierta de un absceso situado en la luz traqueobronquial. Así se observa particularmente en niños; las localizaciones más comunes son los bronquios principales o la parte baja de la tráquea y la principal etiología continúa siendo la adenitis tuberculosa.

La fragmentación con pinzas de los tumores malignos puede servir de complemento al láser.

OTROS TRATAMIENTOS

Consisten sobre todo en la extirpación de hilos de sutura, fuente de irritación y de granulomas que se pueden extraer con disparos de láser o con microcirugía.

Las lesiones hemorrágicas también pueden tratarse mediante endoscopia, sobre todo con láser que supone un tratamiento más eficaz y cómodo que la electrocoagulación clásica o incluso que la crioterapia [12] cuyos resultados son inferiores. El láser de YAG permite cauterizar las lesiones hemo-

rrágicas de las mucosas, del tipo de angiomas localizados, y es el más utilizado por su poder coagulante.

Conclusión

La broncoscopia ocupa un lugar esencial en las enfermedades de la tráquea y de los bronquios, tanto en el plano diagnóstico como, sobre todo, terapéutico.

Conviene señalar la complementariedad entre la fibroscopia flexible y la endoscopia rígida: todo endoscopista debe dominar perfectamente ambas técnicas.

Por último, la aportación de las nuevas técnicas, en particular el láser y las prótesis expansibles endotraqueobronquiales, ha ampliado considerablemente el campo de acción de la traqueobroncoscopia con tubo rígido en terapéutica, que habrá de avanzar a partir del desarrollo de nuevos instrumentos o productos terapéuticos así como de nuevas prótesis.

Cualquier referencia a este artículo debe incluir la mención del artículo original: Pignat JC, Poupart M et Cosmidis A. Endoscopie trachéobronchique. Encycl Méd Chir (Editions Scientifiques et Médicales Elsevier SAS, Paris, tous droits réservés), Oto-rhino-laryngologie, 20-760-A-10, 2001, 10 p.

Bibliografía

[1] Adachi R, Utsui T, Furusawa K. Development of the autofluorescence endoscope imaging system. *Diagn Ther Endosc* 1999 ; 5 : 65-70

[2] Beamis JF Jr, Rebeiz EE, Vergos K, Shapshay SM. Endoscopic laser therapy for obstructing tracheobronchial lesions. *Ann Otol Rhinol Laryngol* 1991 ; 100 : 413-419

[3] Bolliger CT, Probst R, Tschopp K, Soler M, Elsasser S, Hoheisel G et al. Silicone stents in the management of tracheobronchial stenoses. *Schweiz Med Wochenschr* 1991 ; 121: 1283-1288

[4] Bory E, Pignat JC, Bolot G. Intérêt d'une prothèse métallique dans le traitement des sténoses trachéales non tumorales de l'adulte. *J Fr ORL* 2000 ; 49 : 14-17

[5] Castro DJ, Saxton RE, Ward PH, Oddie JW, Layfield LJ, Lufkin R et al. Flexible Nd: YAG laser palliation of obstructive tracheal metastatic malignancies. *Laryngoscope* 1990 ; 100 : 1208-1214

[6] Dumon JF. Une endoprothèse trachéobronchique spécifique. *Rev Mal Respir* 1990 ; 7 : 223-229

[7] Freche CH, Rouvier P, Piquet JJ, Haguenauer JM, Traissac L et al. Endoscopie diagnostique et thérapeutique en ORL. In : Rapport de la société d'ORL et de pathologie cervicofaciale. Paris : Arnette, 1989

[8] Garabedian EN, Denoyelle F, Grimfeld A, Lacombe H. Indications of the carbon dioxide laser in tracheobronchial pathology of the infant and young child: 14 cases. *Laryngoscope* 1990 ; 100 : 1225-1228

[9] Gonzalez C, Smith M, Reinisch L. Endotracheal tube safety with the erbium: yttrium aluminum gamet laser. *Ann Otol Rhinol Laryngol* 1990 ; 99 : 553-555

[10] Haguenauer JP, Gaillard J, Pignat JC, Machaly M. Utilisation du laser YAG en ORL. *Cah ORL* 1985 ; 20 : 128-132

[11] Hanawa T, Ikeda S, Funatsu T, Matsuhara Y, Hatakenaka R, Mitsuoka A et al. Development of a new surgical procedure for repairing tracheobronchomalacia. *J Thorac Cardiovasc Surg* 1990 ; 100 : 587-594

[12] Hetzel MR, Smith SG. Endoscopic palliation of tracheobronchial malignancies. *Thorax* 1991 ; 46 : 325-333

[13] Hsi RA, Rosenthal DI, Glatsein E. Photodynamic therapy in the treatment of cancer: current state of the art. *Drugs* 1999 ; 57 : 725-734

[14] Huber RM. Traitement des tumeurs trachéobronchiques par irradiation endo-luminale par l'iridium 192 (after loadirig technique). *Prax Klin Pneumol* 1988; 42: 357-359

[15] Insall RL, Morritt GN. Palliation of malignant tracheal strictures using silicone T tubes. *Thorax* 1991 ; 46 : 168-171

[16] Karihana M, Kim-Kyong IL, Okunaka T, Furukawa K, Hirano T, Konaka C et al. Early detection of bronchial lesions using system of autofluorescence endoscopy (SAFE) 1000. *Diagn Ther Endosc* 1999 ; 5 : 99-104

[17] Mair EA, Parsons OS, Lally KP, Van Dellen AF. Comparison of expandable endotracheal stents in the treatment of surgically induced piglet tracheomalacia. *Laryngoscope* 1991 ; 101 : 1002-1008

[18] Montgomery WW, Montgomery SK. Manual for use of Montgomery laryngeal, tracheal, and esophageal prostheses: update1990. *Ann Otol Rhinol Laryngol [suppl]* 1990 ; 150 : 2-28

[19] Mounier-Kuhn P, Gaillard J, Haguenauer JP. Histoire de l'œsophagoscopie et de la bronchoscopie. *J Méd Lyon* 1966 ; 47 : 1621-1622

[20] Neville WE, Bolanowski PJ, Kotia GG. Clinical experience with the silicone tracheal prosthesis. *J Thorac Cardiovasc Surg* 1990 ; 99 : 604-613

[21] Ost D. Photodynamic therapy in lung cancer. *Oncology* 2000 ; 14 : 379-386-391-395

[22] Poupart M. Les sténoses laryngo-trachéales acquises de l'enfant (à propos de 61 cas). [thèse], Lyon. Juin1990

[23] Shankar S, George PJ, Hetzel MR, Goldstraw P. Elective resection of tumours of the trachea and main carina after endoscopic laser therapy. *Thorax* 1990 ; 45 : 493-495

[24] Unger M. Tracheobronchial stents and stunts. *Chest* 1990 ; 97 : 260-261

[25] Vandenplas Y. Endoscopic closure of recurrent tracheo-oesophageal fistula. *Lancet* 1991 ; 338 : 1147

[26] Zalzal GH. Use of stents in laryngotracheal reconstruction in children: indications, technical considerations, and complications. *Laryngoscope* 1988 ; 98 : 849-854